

Nazwa kwalifikacji: **Świadczenie usług medycznych w zakresie diagnostyki obrazowej, elektromedycznej i radioterapii**

Symbol kwalifikacji: **MED.08**

Numer zadania: **01**

Wersja arkusza: **SG**

Wypełnia zdający

Numer PESEL zdającego*

--	--	--	--	--	--	--	--	--	--	--	--	--	--	--	--	--	--	--	--

Numer stanowiska

--	--	--

Miejsce na naklejkę z numerem
PESEL i z kodem ośrodka

Czas trwania egzaminu: **120** minut

MED.08-01-26.01-SG

EGZAMIN ZAWODOWY

Rok 2026

CZĘŚĆ PRAKTYCZNA

**PODSTAWA PROGRAMOWA
2019**

Instrukcja dla zdającego

1. Na pierwszej stronie arkusza egzaminacyjnego wpisz w oznaczonym miejscu swój numer PESEL*, numer stanowiska i naklej naklejkę** z numerem PESEL i z kodem ośrodka.
2. Sprawdź, czy arkusz egzaminacyjny zawiera 10 stron i nie zawiera błędów. Ewentualny brak stron lub inne usterki zgłoś przez podniesienie ręki przewodniczącemu zespołu nadzorującego.
3. Zapoznaj się z treścią zadania oraz stanowiskiem egzaminacyjnym. Masz na to 10 minut. Czas ten nie jest wliczany do czasu trwania egzaminu.
4. Czas rozpoczęcia i zakończenia pracy zapisze w widocznym miejscu przewodniczący zespołu nadzorującego.
5. Wykonaj samodzielnie zadanie egzaminacyjne. Przestrzegaj zasad bezpieczeństwa i organizacji pracy.
6. Jeżeli w zadaniu egzaminacyjnym występuje polecenie „zgłoś gotowość do oceny przez podniesienie ręki”, to zastosuj się do polecenia i poczekaj na decyzję przewodniczącego zespołu nadzorującego.
7. Po zakończeniu wykonania zadania pozostaw rezultaty jego wykonania oraz arkusz egzaminacyjny na swoim stanowisku lub w miejscu wskazanym przez przewodniczącego zespołu nadzorującego.
8. Po uzyskaniu zgody zespołu nadzorującego możesz opuścić salę/miejsce przeprowadzania egzaminu.

Powodzenia!

* w przypadku braku numeru PESEL – seria i numer paszportu lub innego dokumentu potwierdzającego tożsamość

** w przypadku otrzymania naklejki

Zadanie egzaminacyjne

Pacjentka zgłosiła się do przychodni ze skierowaniami od lekarzy w celu wykonania badania słuchu i RTG.

Łódź, dnia 13.11.2025 r.

Przychodnia Przychodnia Przychodnia
Poradnia Audiologii, Foniatrii i Otiatrii
ul. Kaczeńcowa 18
91-214 Łódź
NIP:1922133
REGON: 1106000

SKIEROWANIE NA BADANIE SŁUCHU

Pan/i: Ewa Bit **PESEL** 90101288145

Rodzaj badania*:

- | | |
|-------------------------------------|--------------------------|
| <input checked="" type="checkbox"/> | Audiometria tonalna |
| <input type="checkbox"/> | Audiometria impedancyjna |
| <input type="checkbox"/> | Audiometria słowna |

Wywiad, rozpoznanie: niedosłuch

*Lek. Mikołaj Wijata
specjalista laryngolog
ul. Perłowa 33
94-248 Łódź*

* wykonać w warunkach pokoju dźwiękoszczelnego

Łódź, dnia 17.11.2025 r.

Przychodnia Ortopedyczna
ul. Kolejowa 108
93-487 Łódź,
NIP:1222111
REGON: 1004000

SKIEROWANIE NA BADANIE RADIOLOGICZNE

Pan/Pani: Ewa Bit **PESEL** 90101288145

Rodzaj badania: RTG A-P i bok kręgosłupa L-S oraz A-P stawu biodrowego prawego

Cel, rozpoznanie wstępne: Skolioza w odcinku lędźwiowym, podejrzenie dyskopatii L4/L5, ból okolicy biodra prawego

*Lek. Maria Grin
specjalista ortopedii
ul. Piękna 15
93-558 Łódź*

W pracowni badania słuchu technik elektroradiolog wykonał badanie audiometryczne zgodnie ze skierowaniem od lekarza kierującego. Założył pacjentowi słuchawki, po czym poinformował, że jeżeli usłyszy sygnał w słuchawce, powinien nacisnąć przycisk. Wykonane badanie zostało zarejestrowane na audiometrze.

Wypełnij formularz **Opis przeprowadzonego badania słuchu**, wpisując kolor słuchawek, stronę oraz miejsce przyłożenia niezbędne do uzyskania zarejestrowanego wyniku. Na podstawie informacji zawartych w skierowaniu oraz w zamieszczonym audiogramie uzupełnij **Kartę badania słuchu pacjenta**. W **Arkuszu analizy audiogramu** dokonaj analizy wyników badania i postaw wstępną diagnozę.

W pracowni RTG przygotuj pacjentkę do badania radiologicznego, przeprowadź wywiad z pacjentką oraz przełącz jej niezbędne informacje o przebiegu badania i sposobie przygotowania się do badania. Następnie wykonaj na stanowisku wymagane czynności związane z przeprowadzeniem badania radiologicznego – zdjęcia RTG A-P i boczne kręgosłupa L-S oraz RTG A-P stawu biodrowego prawego do momentu wyzwolenia ekspozycji promieniowania, zgodnie ze skierowaniem od lekarza.

Pacjentka jest średniej budowy ciała. Na podstawie przeprowadzonego wywiadu stwierdzono, że nie ma przeciwwskazań do ułożenia pacjentki w standardowych, wymaganych do badania pozycjach - do badania RTG kręgosłupa L-S w projekcji A-P i bocznej w pozycji stojącej oraz do badania RTG A-P stawu biodrowego prawego w pozycji leżącej.

Gotowość do przeprowadzenia badania zgłoś przewodniczącemu ZN przez podniesienie ręki i w ten sam sposób zasygnalizuj zakończenie wykonania badania.

Przygotuj stanowisko pracy. Zgromadź sprzęt i materiały potrzebne do wykonania zadania. Przyjmij, że pacjentka jest po weryfikacji danych osobowych i czeka na badanie w gabinecie rentgenowskim. Komunikuj się z pacjentką tak, aby słyszała Cię egzaminator, ale nie inni zdający. Nie oczekuj od pacjentki odpowiedzi. Postępuj zgodnie z procedurami obowiązującymi przy wykonywaniu zleconego badania.

Wszystkie działania związane z przeprowadzeniem badania radiologicznego do momentu wyzwolenia ekspozycji promieniowania wykonuj w obecności egzaminatora, w czasie nie dłuższym niż 15 minut. Po przekroczeniu czasu (15 minut) przewodniczący ZN skieruje komunikat „czas minął”, oznaczający zakończenie procesu oceny.

W czasie wykonywania zadania przestrzegaj zasad bezpieczeństwa i higieny pracy obowiązujących w pracowni radiologicznej. Po zakończeniu badania uporządkuj stanowisko.

Podpisz zamieszczone w arkuszu egzaminacyjnym radiogramy (imię, nazwisko, PESEL pacjentki i data badania – data egzaminu) i opisz je właściwą literką. Zapisz pod radiogramem 1 i 2 nazwy struktur anatomicznych wskazanych strzałkami. Wpisz badanie do fragmentu książki ewidencji badań radiologicznych – za datę badania przyjmij datę egzaminu.

Wszystkie formularze do wypełnienia oraz dane i tabele do wykonania zadania znajdują się w arkuszu egzaminacyjnym.

Czas przeznaczony na wykonanie zadania wynosi 120 minut.

Ocenię będzie podlegać 5 rezultatów:

- opis przeprowadzonego badania słuchu,
- karta badania słuchu pacjenta,
- arkusz analizy audiogramu,
- radiogram 1 i 2,
- ewidencja badań radiologicznych

oraz

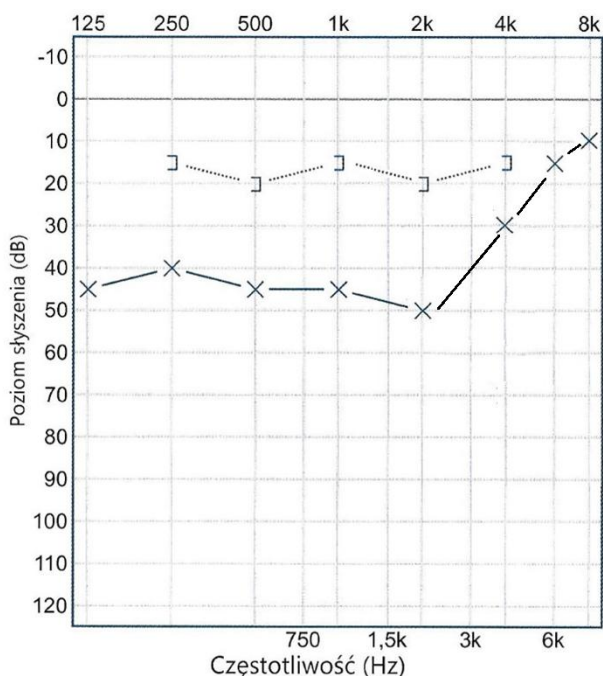
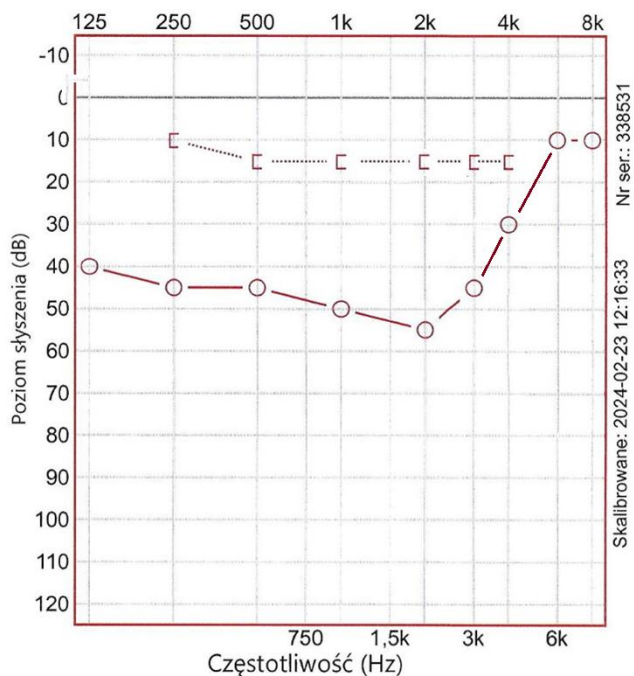
przebieg przygotowania pacjentki do badania radiologicznego z uwzględnieniem przeprowadzenia wywiadu z pacjentką i przekazania jej niezbędnych informacji o przebiegu badania, przygotowania stanowiska pracy i przeprowadzenia badania radiologicznego – zdjęcia RTG A-P i boczne kręgosłupa L-S oraz zdjęcia RTG A-P stawu biodrowego prawego do momentu wyzwolenia ekspozycji promieniowania oraz uporządkowania stanowiska pracy po zakończonym badaniu.

BADANIE SŁUCHU

Opis przeprowadzonego badania słuchu

Przewodnictwo powietrzne	
Kolor słuchawki nausznej prawej	Kolor słuchawki nausznej lewej
Przewodnictwo kostne	
Badanie ucha prawego	Badanie ucha lewego
Miejsce założenia słuchawki kostnej:	Miejsce założenia słuchawki kostnej:
Miejsce założenia słuchawki zagłuszającej:	Miejsce założenia słuchawki zagłuszającej:

Audiogram



KARTA BADANIA SŁUCHU PACJENTA

Data badania:

Imię i nazwisko:

PESEL:

Rodzaj badania:

Badanie wykonane w warunkach:

Rozpoznanie wstępne:

.....

.....

ARKUSZ ANALIZY AUDIOGRAMU

Częstotliwość	Ucho prawe							Ucho lewe						
	125 [Hz]	250 [Hz]	500 [Hz]	1 [kHz]	2 [kHz]	4 [kHz]	8 [kHz]	125 [Hz]	250 [Hz]	500 [Hz]	1 [kHz]	2 [kHz]	4 [kHz]	8 [kHz]
Poziom słyszenia PP [dB]														
Poziom słyszenia PK [dB]														

Diagnoza wstępna dokonana na podstawie analizy audiogramu przez technika elektrodzielnika

Ucho prawe:

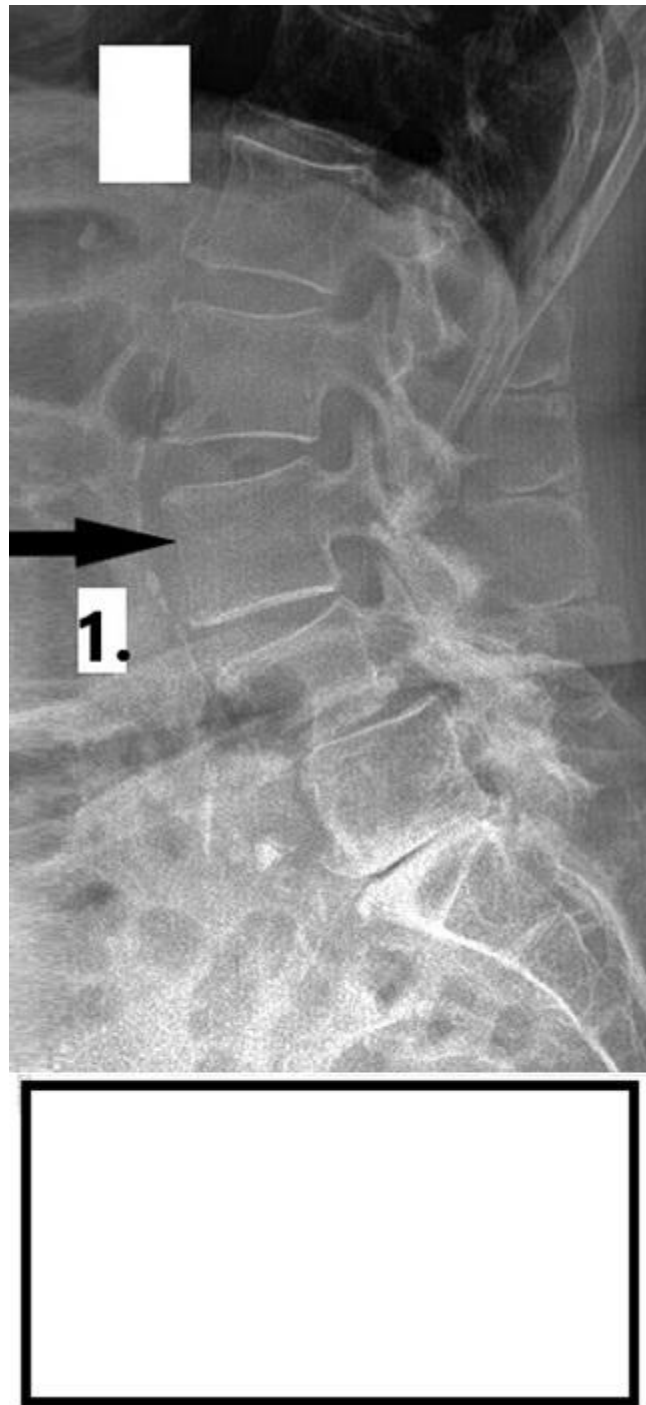
Ucho lewe:

BADANIE RTG

Tabela warunków ekspozycji aparatu rentgenowskiego

Obiekt	Projekcja	Średnia grubość	kV	mAs
Czaszka	P-A	19 cm	66	32
Czaszka	bok	19 cm	60	25
Zatoki	P-A	19 cm	66	40
Twarzoczaszka	P-A	19 cm	60	32
Kl. Piersiowa	P-A	22 cm	125	3
Kl. Piersiowa	bok	44 cm	125	4
Żebra	P-A/A-P/skos	44 cm	63	28
Kręgosłup C	A-P	12 cm	58	25
Kręgosłup C	bok	12 cm	60	32
Kręgosłup TH	A-P	22 cm	70	36
Kręgosłup TH	bok	22 cm	77	40
Kręgosłup L-S	A-P	20 cm	80	48
Kręgosłup L-S	bok	30 cm	90	58
Jama brzuszna	A-P	20 cm	78	50
Staw biodrowy	A-P/osiowe	15 cm	70	48
Staw kolanowy	A-P/bok	11 cm	55	5
Staw skokowy	A-P/bok	9 cm	50	5
Stopa	A-P/skos	6 cm	45	4
Staw ramienny	A-P	10 cm	62	25
Łopatka	A-P/bok	17 cm	63	28
Staw łokciowy	A-P/bok	8 cm	55	5
Nadgarstek	P-A/bok	4 cm	45	4
Ręka	P-A/skos	4 cm	46	5

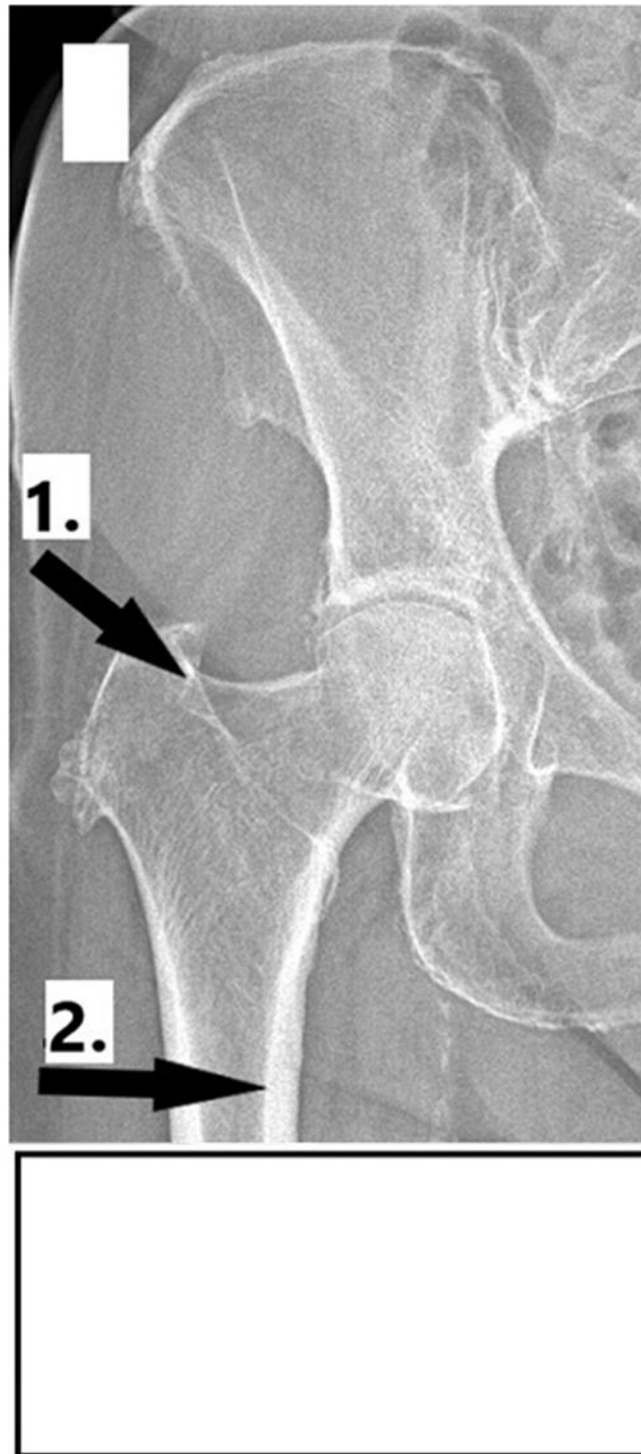
Radiogram 1



Nazwa struktury anatomicznej wskazanej strzałką na radiogramie 1:

1.

Radiogram 2



Nazwy struktur anatomicznych wskazanych strzałkami na radiogramie 2:

1.
2.

EWIDENCJA BADAŃ RADIOLOGICZNYCH (FRAGMENT KSIĄŻKI)

Data badania	Imię i nazwisko, PESEL pacjenta	Rodzaj badania	Formaty użytego detektora/kasety						Projekcja	Parametry ekspozycji	
			13 cm × 18 cm	18 cm × 24 cm	24 cm × 30 cm	30 cm × 40 cm	35 cm × 35 cm	43 cm × 35 cm			