

Nazwa kwalifikacji: **Świadczenie usług medycznych w zakresie diagnostyki obrazowej,
elektromedycznej i radioterapii**

Oznaczenie kwalifikacji: **Z.21**

Wersja arkusza: **SG**

Z.21-SG-21.01

Czas trwania egzaminu: **60 minut**

EGZAMIN POTWIERDZAJĄCY KWALIFIKACJE W ZAWODZIE

Rok 2021

CZĘŚĆ PISEMNA

**PODSTAWA PROGRAMOWA
2012**

Instrukcja dla zdającego

1. Sprawdź, czy arkusz egzaminacyjny zawiera 10 stron. Ewentualny brak stron lub inne usterki zgłoś przewodniczącemu zespołu nadzorującego.
2. Do arkusza dołączona jest KARTA ODPOWIEDZI, na której w oznaczonych miejscach:
 - wpisz oznaczenie kwalifikacji,
 - zamaluj kratkę z oznaczeniem wersji arkusza,
 - wpisz swój numer PESEL*,
 - wpisz swoją datę urodzenia,
 - przyklej naklejkę ze swoim numerem PESEL.
3. Arkusz egzaminacyjny zawiera test składający się z 40 zadań.
4. Za każde poprawnie rozwiązane zadanie możesz uzyskać 1 punkt.
5. Aby zdać część pisemną egzaminu musisz uzyskać co najmniej 20 punktów.
6. Czytaj uważnie wszystkie zadania.
7. Rozwiązania zaznaczaj na KARCIE ODPOWIEDZI długopisem lub piórem z czarnym tuszem/ atramentem.
8. Do każdego zadania podane są cztery możliwe odpowiedzi: A, B, C, D. Odpowiada im następujący układ krerek w KARCIE ODPOWIEDZI:

A	B	C	D
---	---	---	---

9. Tylko jedna odpowiedź jest poprawna.
10. Wybierz właściwą odpowiedź i zamaluj kratkę z odpowiadającą jej literą – np., gdy wybrałeś odpowiedź „A”:

<input checked="" type="checkbox"/>	B	C	D
-------------------------------------	---	---	---

11. Staraj się wyraźnie zaznaczać odpowiedzi. Jeżeli się pomylisz i błędnie zaznaczysz odpowiedź, otocz ją kółkiem i zaznacz odpowiedź, którą uważasz za poprawną, np.

<input checked="" type="checkbox"/>	B	C	<input checked="" type="checkbox"/>
-------------------------------------	---	---	-------------------------------------

12. Po rozwiązaniu testu sprawdź, czy zaznaczyłeś wszystkie odpowiedzi na KARCIE ODPOWIEDZI i wprowadziłeś wszystkie dane, o których mowa w punkcie 2 tej instrukcji.

Pamiętaj, że oddajesz przewodniczącemu zespołu nadzorującego tylko KARTĘ ODPOWIEDZI.

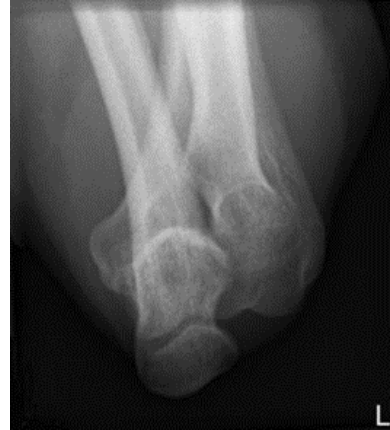Powodzenia!

* w przypadku braku numeru PESEL – seria i numer paszportu lub innego dokumentu potwierdzającego tożsamość

Zadanie 1.

Którą strukturę anatomiczną i w jakiej projekcji uwidoczniło na radiogramie?

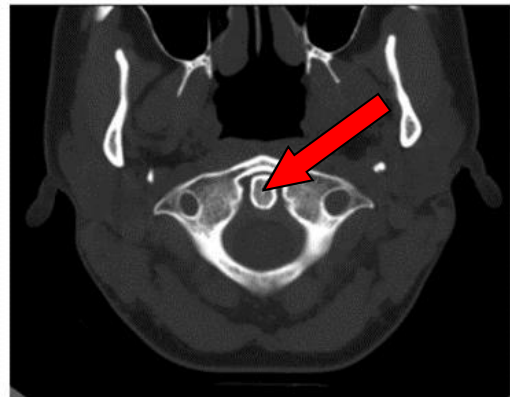
- A. Guz piętowy w projekcji osiowej.
- B. Staw kolanowy w projekcji tunelowej.
- C. Wyrostek łokciowy w projekcji osiowej.
- D. Wyrostek dziobiasty w projekcji skośnej.



Zadanie 2.

Na przekroju poprzecznym TK kręgosłupa szyjnego strzałką wskazano

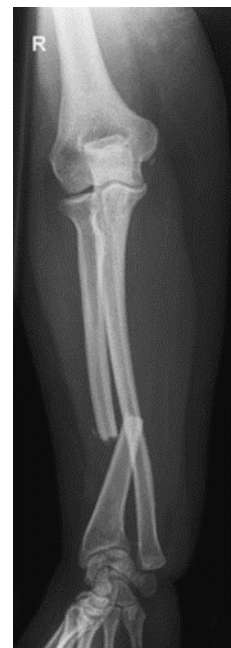- A. rdzeń kręgowy.
- B. ząb kręgu obrotowego.
- C. otwór kręgu szczytowego.
- D. guzek tylny kręgu szczytowego.



Zadanie 3.

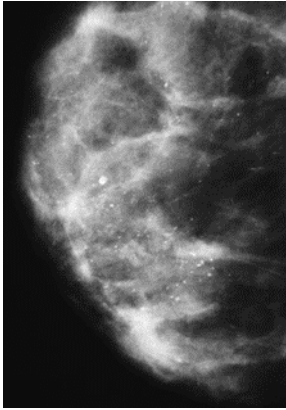
Na radiogramie uwidoczniło złamanie

- A. nasady dalszej kości promieniowej.
- B. nasady dalszej kości łokciowej.
- C. trzonu kości promieniowej.
- D. trzonu kości łokciowej.

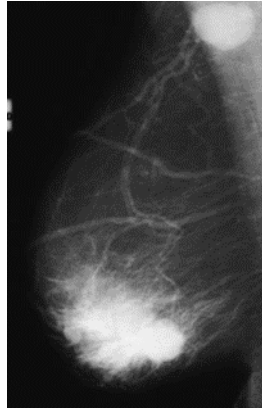

Zadanie 4.

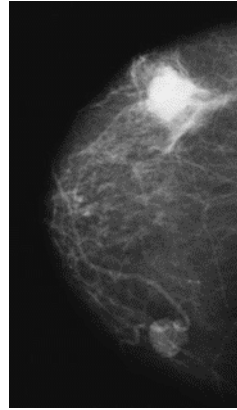
Na którym obrazie rentgenowskim sutka uwidoczniło zmianę patologiczną w obrębie węzłów chłonnych?



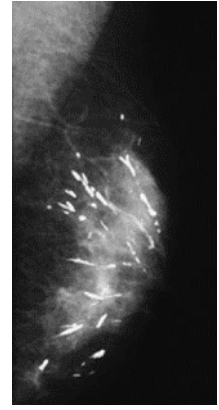
A.



B.



C.

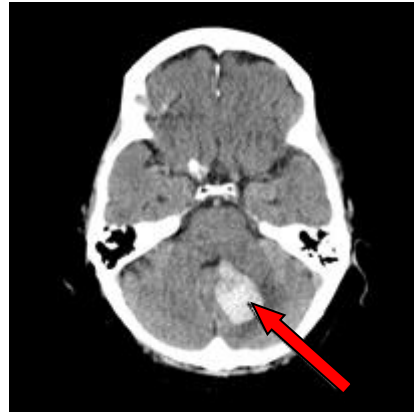


D.

Zadanie 5.

Na przekroju poprzecznym TK mózgu strzałką wskazano obszar

- A. hypodensyjny w mózdzku.
- B. hyperdensyjny w mózdzku.
- C. hypodensyjny w płacie czołowym.
- D. hyperdensyjny w płacie czołowym.



Zadanie 6.

Który detektor w radiografii wymaga laserowego czytnika obrazu?

- A. Płyta fosforowa.
- B. Detektor selenowy.
- C. Detektor krzemowy.
- D. Błona halogenosrebrowa.

Zadanie 7.

Strzykawką automatyczną do podawania kontrastu jest stosowana przy wykonywaniu

- A. koronarografii.
- B. histerosalpingografii.
- C. cystografii mikcyjnej.
- D. wlewu doodbytniczego.

Zadanie 8.

Który system informatyczny jest wykorzystywany do archiwizowania i przesyłania obrazów na stacje diagnostyczne w standardzie DICOM?

- A. RIS
- B. HIS
- C. HER
- D. PACS

Zadanie 9.

Który program wtórnej rekonstrukcji obrazów TK pozwala na odwzorowanie wnętrza jelita grubego, tchawicy i oskrzeli?

- A. Wirtualna endoskopia VE.
- B. Prezentacja trójwymiarowa 3D.
- C. Rekonstrukcja wielopłaszczyznowa MPR.
- D. Projekcja maksymalnej intensywności MIP.

Zadanie 10.

Który parametr ekspozycji ma decydujący wpływ na kontrast obrazu rentgenowskiego?

- A. Filtracja [mm Al].
- B. Napięcie na lampie [kV].
- C. Iloczyn natężenia promieniowania i czasu [mAs].
- D. Odległość źródła promieniowania od detektora [cm].

Zadanie 11.

Pomiar densytometryczny BMD metodą DXA z kręgosłupa powinien obejmować kręgi

- A. L1 - L4
- B. L3 - S1
- C. Th11 - L2
- D. Th9 - Th12

Zadanie 12.

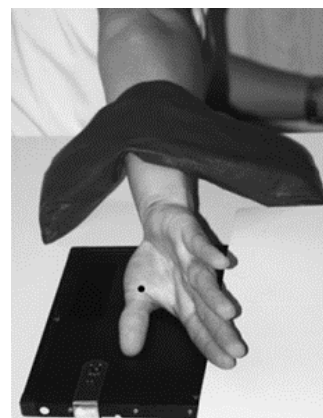Do badania mammograficznego w projekcji skośnej przyśrodkowo-bocznej kąt lampy powinien być ustawiony w zakresie

- A. $10^\circ \div 15^\circ$
- B. $20^\circ \div 35^\circ$
- C. $40^\circ \div 60^\circ$
- D. $65^\circ \div 70^\circ$

Zadanie 13.

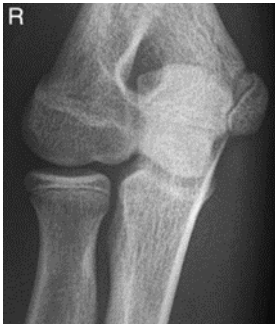Na ilustracji przedstawiono ułożenie pacjenta do zdjęcia rentgenowskiego

- A. bocznego kciuka.
- B. bocznego kości śródreęcza.
- C. dłoniowo-grzbietowego kciuka.
- D. grzbietowo-dłoniowego kości śródreęcza.

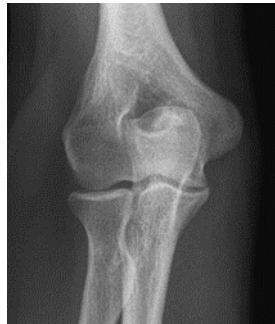

Zadanie 14.

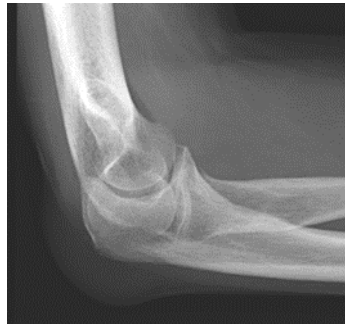Które zdjęcie RTG stawu łokciowego zostało wykonane w projekcji skośnej w rotacji zewnętrznej?



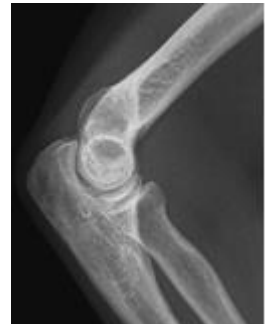A.



B.



C.

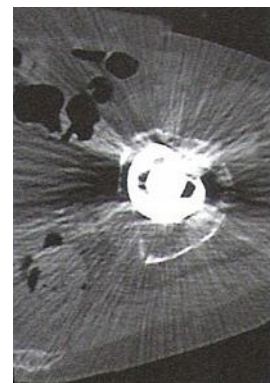


D.

Zadanie 15.

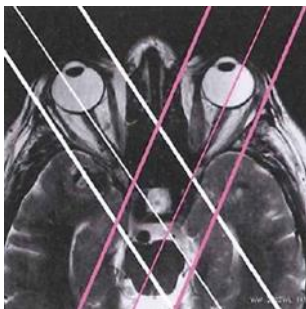Zarejestrowany na obrazie TK artefakt jest spowodowany

- A. ruchem mimowolnym.
- B. metalowym implantem.
- C. nieliniowym osłabieniem wiązki.
- D. wysokim stężeniem środka cieniującego.

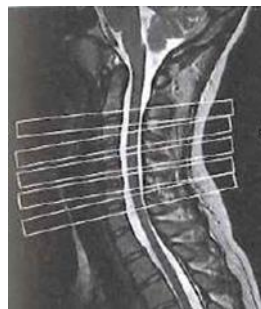

Zadanie 16.

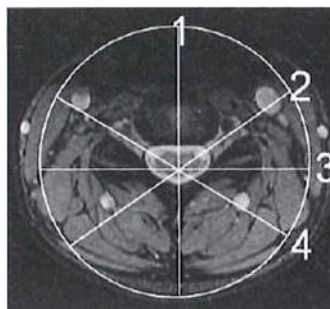
Na którym obrazie MR jest widoczne pasmo saturacji?



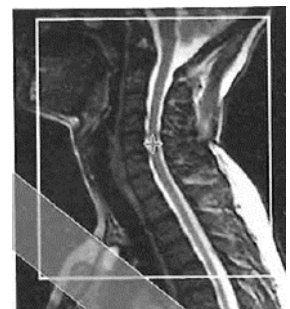A.



B.



C.



D.

Zadanie 17.

Parametr SNR w obrazowaniu MR oznacza

- A. rozmiar matrycy.
- B. wielkość pola widzenia.
- C. stosunek sygnału do szumu.
- D. grubość obrazowanej warstwy.

Zadanie 18.

Które ciało obce w obszarze badania **nie stanowi** przeciwwskazania do wykonania MR?

- A. Metalowy opilek w oku.
- B. Wszczepiony rozrusznik serca.
- C. Tytanowa endoproteza stawu biodrowego.
- D. Wszczepiony stymulator układu nerwowego.

Zadanie 19.

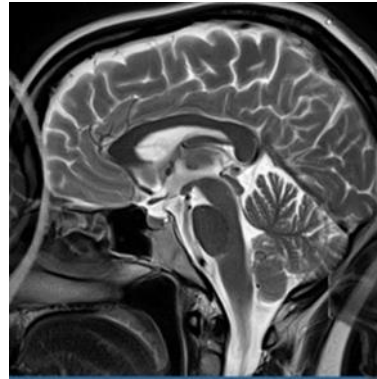Która sekwencja w obrazowaniu MR jest stosowana do uwidocznienia naczyń krwionośnych?

- A. EPI
- B. TOF
- C. DWI
- D. STIR

Zadanie 20.

Wskaż przyczynę powstania artefaktu widocznego na obrazie MR.


- A. Błędny dobór cewki gradientowej.
- B. Nieprawidłowa kalibracja aparatu.
- C. Niejednorodność pola magnetycznego.
- D. Wymiary obiektu przekroczyły pole widzenia.



Zadanie 21.

Na obrazie scyntygrafii perfuzyjnej serca strzałką wskazano ścianę

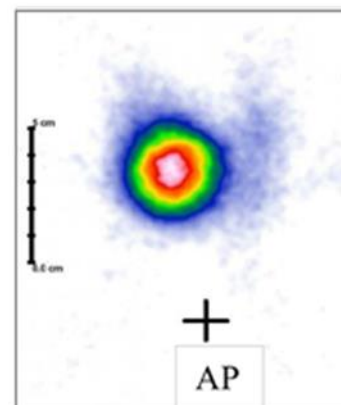
- A. przegrodową serca.
- B. przednią serca.
- C. boczną serca.
- D. dolną serca.



Zadanie 22.

Na scyntygramie tarczycy uwidoczniono guzek

- A. zimny w płacie lewym.
- B. gorący w płacie lewym.
- C. zimny w płacie prawym.
- D. gorący w płacie prawym.



Zadanie 23.

Który radioizotop jest emiterym promieniowania alfa?

- A. ^{18}F
- B. ^{131}I
- C. $^{99\text{m}}\text{Tc}$
- D. ^{223}Ra

Zadanie 24.

Wskazaniem do wykonania scyntygrafii perfuzyjnej jest

- A. ropień płuca.
- B. zapalenie płuc.
- C. zatorowość płucna.
- D. ciężkie nadciśnienie płucne.

Zadanie 25.

W której technice obrazowania zostają zarejestrowane jednocześnie dwa przeciwbieżne kwanty promieniowania gamma o równej energii 511 keV?

- A. Scyntygrafii dynamicznej.
- B. Tomografii komputerowej.
- C. Pozytonowej tomografii emisyjnej.
- D. Tomografii emisyjnej pojedynczego fotonu.

Zadanie 26.

Który radiofarmaceutyk należy podać pacjentowi w scyntygrafii perfuzyjnej mózgu?

- A. I-123 NaI
- B. I-131 NaI
- C. Tc-99m MDP
- D. Tc-99m HM-PAO

Zadanie 27.

Emisja fali elektromagnetycznej występuje w procesie rozpadu promieniotwórczego

- A. alfa.
- B. gamma.
- C. beta plus.
- D. beta minus.

Zadanie 28.

W technice napromieniania SSD mierzona jest odległość źródła promieniowania

- A. od napromienianego guza.
- B. od stołu aparatu terapeutycznego.
- C. od izocentrum aparatu terapeutycznego.
- D. od punktu zdefiniowanego na skórze pacjenta.

Zadanie 29.

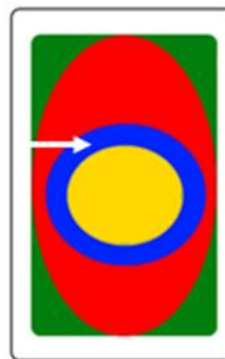
Celem radioterapii paliatywnej nie jest

- A. trwałe wyleczenie.
- B. przedłużenie życia.
- C. zmniejszenie dolegliwości bólowych.
- D. zahamowanie procesu nowotworowego.

Zadanie 30.

Który obszar napromieniania wskazano na ilustracji strzałką?

- A. Obszar leczony.
- B. Obszar napromieniany.
- C. Kliniczny obszar napromieniania.
- D. Zaplanowany obszar napromieniania.

**Zadanie 31.**

Po wykonanej radioterapii do dokumentacji pacjenta należy wpisać dawkę promieniowania w jednostce

- A. Kiur (Ci)
- B. Grej (Gy)
- C. Siwert (Sv)
- D. Bekerele (Bq)

Zadanie 32.

Za wyrównanie ciśnienia między uchem środkowym a otoczeniem odpowiada

- A. narząd Cortiego.
- B. trąbka słuchowa.
- C. błona bębenkowa.
- D. przewód słuchowy.

Zadanie 33.

Która składowa prawidłowej krzywej EKG odpowiada powolnej repolaryzacji komórek mięśnia sercowego?

- A. Załamek P
- B. Załamek Q
- C. Odcinek ST
- D. Odcinek TP

Zadanie 34.

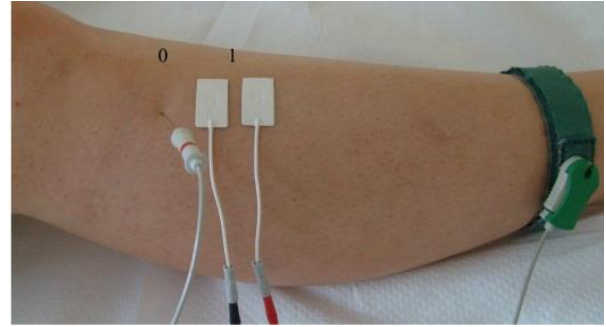
Zarejestrowane na elektrokardiogramie miarowe fale f w kształcie „zębów piły” poprzedzielane prawidłowymi zespolami QRS są charakterystyczne dla

- A. migotania komór.
- B. trzepotania przedsionków.
- C. napadowego częstoskurczu nadkomorowego.
- D. wielokształtnego częstoskurczu przedsionkowego.

Zadanie 35.

Na ilustracji przedstawiono przygotowanie pacjenta do badania

- A. EEG
- B. EMG
- C. ERG
- D. KTG



Zadanie 36.

W badaniu EEG w systemie „10-20” elektrody w okolicy skroniowej oznaczone są literą

- A. F
- B. P
- C. O
- D. T

Zadanie 37.

W badaniu audiometrycznym do oceny przewodnictwa kostnego wybranego ucha słuchawkę kostną należy przyłożyć do

- A. nasady nosa.
- B. guza czołowego.
- C. wyrostka sutkowatego.
- D. guzowatości potylicznej.

Zadanie 38.

W badaniu EKG różnice potencjałów pomiędzy lewym podudziem a lewym przedramieniem rejestruje odprowadzenie

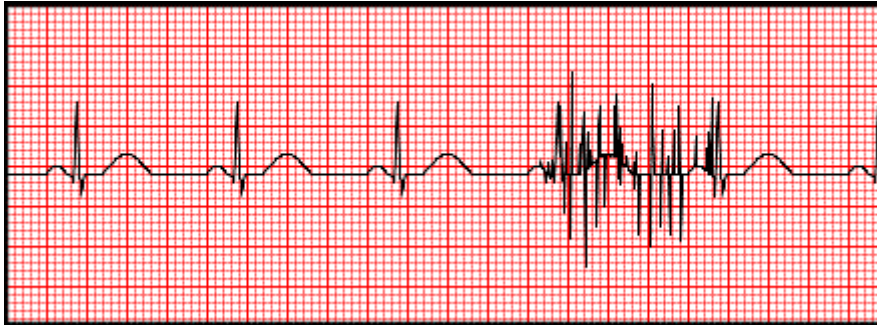
- A. aVL
- B. aVR
- C. III
- D. I

Zadanie 39.

Szczytowy przepływ wydechowy zarejestrowany w trakcie badania maksymalnie natężonego wydechu jest oznaczany skrótem

- A. PIF
- B. PEF
- C. FVC
- D. FRC

Zadanie 40.



Artefakty zarejestrowane na elektrokardiogramie zostały wywołane przez

- A. stymulator serca.
- B. uszkodzone przewody.
- C. silne drżenie mięśniowe.
- D. nieprawidłowe przyłożenie elektrody.